

WHY IS CAPILLAROSCOPY PERFORMED?

Davirova Gulbaxor Mamasaliyevna

Siyob Abu Ali ibn Sino nomidagi Jamoat salomatligi texnikumi yetakchi o'qituvchisi

E-mail: davirova1971@gmail.com

Abstract

Capillaroscopy is a method of visual observation of peripheral vessels. Capillary blood circulation is examined in the nail bed (area), where most capillaries are well visible. This article will give you the skills and knowledge about capillaroscopy.

Keywords: Skin electrical thermometry, Simple principle, nail layer.

Introduction

Kapilyaroskopiya tez va og'riqsiz tekshiruvdir. Teri elektr termometriyasi – teri xarorati arterial va kapilyar qon aylanishi holatini aks ettiradi, shuningdek chuqur joylashgan to'qimalardagi metabolik jarayonlar aktivligi to'g'risida ma'lumot beradi. Haroratni universal tibbiy elektr termometr EGU-m bilan o'lchanadi. Haroratni o'lchash diapazoni 16° dan 42°S gacha. Ultratovushli dopplerografiya. Metod asosini Doppler effekti tashkil qiladi. Yakinlashayotgan narsaning tovush chastotasi oshib, uzoqlashayotgan narsa tovushning chastotasi kamayishidan iborat. Uni periferik arterial sistemasining o'tkir va surunkali okklyuziyalarini diagnostika qilish, arterial o'zaklar okklyuziyasida arterial bosimni aniqlash, tomirlardagi rekonstruktiv operatsiyalar vaqtida qon oqimini aniqlashda foydalaniladi. Doppler tekshiruvi atravmatik; tomirlar patologiyasida muxim o'rin tutadi. Uyqu va umurtqa arteriyalarini tekshirishdan tashqari, oyoq-qo'llardagi tsirkulyator buzilishlarni diagnostika qilishda katta imkoniyatlarga ega. U arteriografiyani to'ldirishi mumkin.

Printsip oddiy: bemor qo'llarini 20 dan 200 martagacha kattalashtirishga imkon beruvchi mikroskop (kapillaroskop) chiroqqa qo'yadi.



Bu shifokorga bir tomchi mikroskop moyini oddiy qo'llashdan keyin terining ingichka bo'lgan tirnoq kesikulasi darajasida shaffoflik orqali kapillyarlarni tasavvur qilish imkonini beradi. Kamera yoki kamera suratga olishi mumkin. Umuman olganda, odam 8 ta barmoqni tekshiradi (bosh barmoqlarni emas, chunki ularni boshqarish oson emas).

Tirnoq kapillyaroskopiya hozirda mikrosirkulyatsiyani baholash uchun juda informatsion usul hisoblanadi. Barmoqlar yoki oyoq barmoqlarining tirnoq qatlamining kapillyarlari kapillyaroskopiya paytida asosiy tadqiqot ob'ekti hisoblanadi, chunki ular tana yuzasiga nisbatan gorizontol joylashuvga ega bo'lib, butun kapillyarni baholash imkonini beradi. Kapillyaroskopiya tomirlarga ta'sir qiluvchi har qanday kasallikdagi mikrovaskulyar anomaliyalarni aniqlashi mumkin. Uning shubhasiz afzalliklari orasida qon tomir kasalliklarini erta tashxislash qobiliyati va uning keng qo'llanilishi (kardiologiya, flebologiya, endokrinologiya, revmatologiya, jarrohlik va boshqalar) kiradi. Kapillyaroskopiya natijalaridan davolash va reabilitatsiya choralari, jarrohlik davolash va anesteziya samaradorligini baholash uchun foydalanish mumkin.

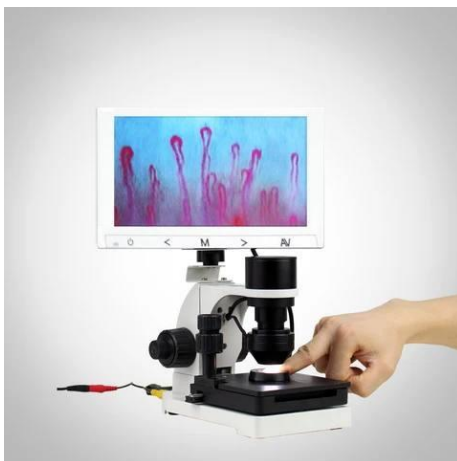
Kichik qon tomirlarini o'rganish uchun ibtidoiy mikroskop birinchi marta 1663-yilda Joan Christophorus tomonidan qo'llanilgan. 1823-yilda Purkinje birinchi marta teri kapillyarlarini tasvirlab berdi, u ularni tirnoq to'shagida yuqori quvvatli kattalashtiruvchi oynadan foydalanib ko'ra oldi. 1911-yilda Lombard tirnoq to'shagi kapillyarlarini mikroskop ostida tirnoqqa immersiya moyini tomizish orqali ko'rish mumkinligini aniqladi. Stereomikroskopiya yordamida kapillyarlarni o'rganish bo'yicha birinchi tadqiqotlar 1950-yillarda o'tkazilgan. Bu usul terining yuzaki mikrotomirlarida qizil qon hujayralarining harakatini bevosita tasavvur qilish imkonini berdi. 1964-yilda Zimmer va Demis kinematografiya tizimiga ega mikroskop yordamida inson terisi tomirlarida qizil qon hujayralarining harakatini real vaqt rejimida tasavvur qila oldilar.

Kapillyaroskopiya kapillyar turlarining foizini aniqlaydi. Bu 3-5 ko'rish maydonidagi barcha turdagi kapillyarlarning sonini sanash va ularning foizini hisoblashni o'z ichiga oladi. Ishonchliroq natijaga erishish uchun kamida 50 ta kapillyarni turiga qarab baholash tavsiya etiladi.

Patologik holatlarda patologik jihatdan o'zgartirilgan kapillyarlarning turli morfologik variantlarini ko'rish mumkin :

- egri kapillyarlar (afferent va efferent kesimlar egri, lekin kesishmaydi);
- kesishgan kapillyarlar (afferent va efferent kesimlar kamida ikkita nuqtani kesishadi);
- kengaygan kapillyarlar (venoz kesim diametri $> 20 \mu\text{m}$ yoki arterial kesim diametri $> 15 \mu\text{m}$);
- ulkan kapillyarlar yoki megakapillyarlar (arterial yoki venoz kesim diametri $> 50 \mu\text{m}$);
- cho'zilgan kapillyarlar (halqa uzunligi $> 300 \mu\text{m}$);
- tarmoqlangan kapillyarlar (arterial va venoz kesimlar orasidagi g'ayritabiiy aloqalar, qon tomir neoplaziyasi va boshqalar);
- tupsimon kapillyarlar (bir nechta kapillyar shoxchalar);
- egri kapillyarlar (bitta dermal papillada bir nechta kapillyar halqaning mavjudligi).





Xulosa

Tirnoq bilan o'ralgan kapillaroskopiyaning afzalliklari orasida uni amalga oshirishning osonligi, invaziv emasligi, tekshiruv joyiga kirish imkoniyati, mikrovaskulyarni darhol ko'rish, og'riqsizligi va qon tomir o'rniga ta'sir qiluvchi ayrim patologik o'zgarishlarni klinikadan oldingi erta tashxislash imkoniyati mavjud. Shunday qilib, tirnoq bilan o'ralgan kapillaroskopiya diabet bilan og'rigan bemorlarda diabetik retinopatiyani diagnostika va prognostik usul sifatida qo'llanilishi mumkin, bu esa mikrovaskulyar o'zgarishlarni erta aniqlash va tezkor davolanish imkonini beradi.

Foydalanilgan adabiyotlar .

1. XIRURGIK KASALLIKLAR SH.I. KARIMOV Toshkent 2010
2. Гойдин Д.А., Шутова С.В., Фабрикантов О.Л., Гойдин А.П. Капилляроскопия как скрининговое обследование сосудов при сахарном диабете. Обзор литературы
3. Вишнеvский А.А., Адамян А.А., Хирургия средостения. Москва, 1977.

